Médecins de Montagne

Publications

Titre : « Prise en charge de la luxation d'épaule en stations de sports d'hiver»

Auteur(s) : Dr Jacques GENIN, Dr Marc-Hervé BINET

Date : NC

Cadre : Réseau épidémiologique d'accidentologie des sports d'hiver

INTRODUCTION

L'articulation gléno-humérale est l'articulation la plus mobile de l'organisme mais aussi la plus vulnérable. En traumatologie des sports d'hiver les luxations, toutes articulations confondues, représentent 3,20% du total des blessés pris en charge par les médecins de station (saison 98/99). La luxation de l'épaule représente plus de deux tiers de ces luxations (Fig. 1).
Le diagnostic en cabinet de station est porté sur des critères cliniques purs.
Le médecin de station établit le diagnostic, élimine une lésion associée ou une complication, et traite le patient au cabinet dans plus de 90 % des cas.
L'objet de cet article est de présenter le mode de prise en charge de cette pathologie par le médecin de station.

Fig. 1 : Répartition des luxations prises en charge par les médecins de station Saison 98/99 - Réseau Médecins de Montagne

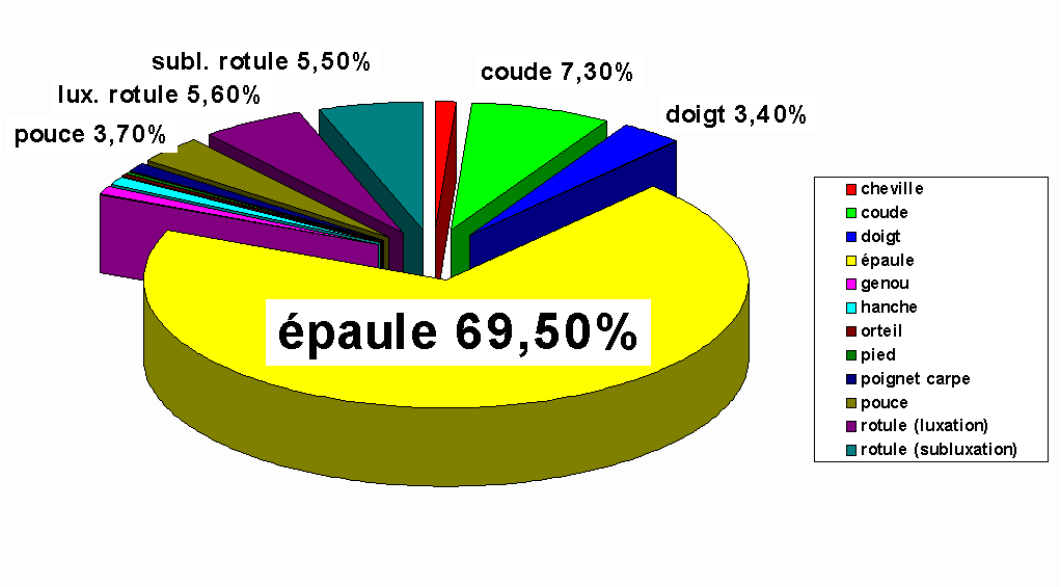

ÉPIDÉMIOLOGIE

Selon les chiffres du Réseau épidémiologique de l'association Médecins de Montagne, **un blessé sur dix** présente un traumatisme de l'épaule lors de la pratique des sports d'hiver. Parmi ces traumatismes de l'épaule, la luxation gléno-humérale antérieure représente **30 % des blessés** (Fig. 2), soit environ 10 à 20 cas par médecin et par saison. Il s'agit dans plus de 90 % des cas d'une luxation antéro-interne.
La luxation est réduite une fois sur cinq avant d'arriver au cabinet médical. Il s'agit généralement de réductions spontanées. Toute la difficulté tient alors dans leur mise en évidence en fonction du

contexte. Celles qui arrivent au cabinet sont réduites par le médecin dans **92,8 %** des cas.

Fig. 2 : Les traumatismes de l'épaule au cours des sports d'hiver : répartition par type de lésion (saison 96/97

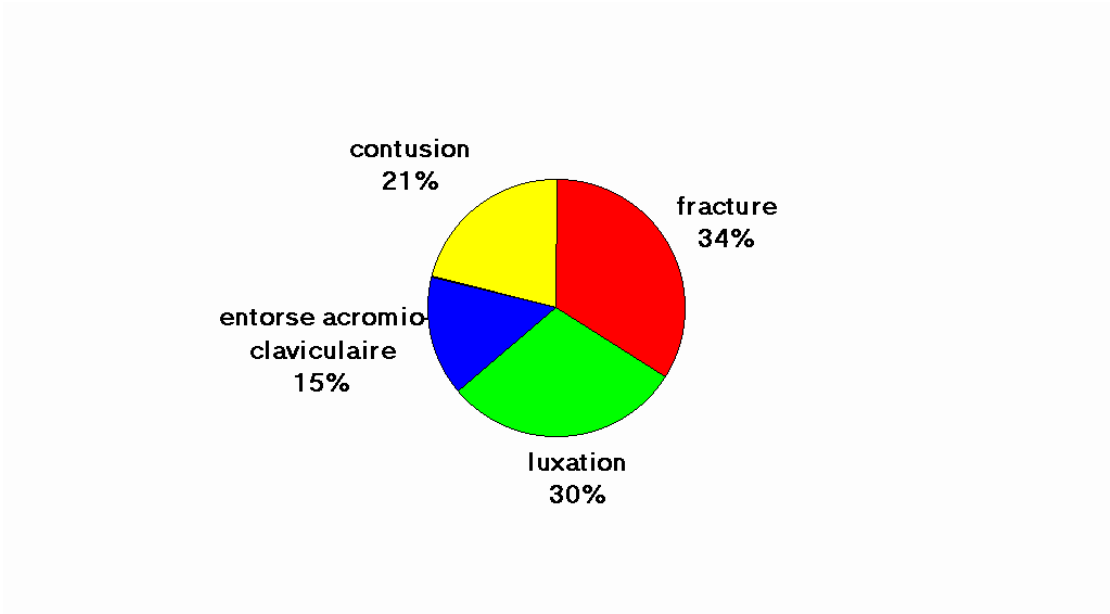

L'EXAMEN CLINIQUE

confirme le diagnostic en objectivant les critères habituels de luxation gléno-humérale antérieure
recherche une complication vasculo-nerveuse avant la réduction

1. L'inspection
Elle permet souvent de suspecter fortement le diagnostic dès l'arrivée du blessé dans le cabinet :
- le patient se présente habituellement debout, le bras traumatisé est en légère abduction et rotation externe, l'avant-bras fléchi est soutenu par le membre sain,
- la tête du patient est penchée du côté traumatisé.

2. La palpation
Avant même de déshabiller le patient la palpation du moignon de l'épaule à travers les vêtements retrouve la vacuïté de la glène, le coup de hache externe et la tête déplacée en bas, en avant et en-dedans. La palpation de la clavicule et de l'articulation acromio-claviculaire permet de vérifier l'intégrité de celles-ci.
Après déshabillage du patient, en débutant par le membre sain, l'examen clinique s'attache à vérifier l'absence de complication vasculo-nerveuse :
- sensibilité du moignon de l'épaule ("regimental badge area" des anglo-saxons),
à la recherche d'une lésion du nerf axillaire, recherche d'une lésion d'un plexus en particulier une atteinte motrice du nerf radial,
- palpation du pouls radial, coloration des extrémités,
à la recherche d'une lésion de l'artère axillaire (spasme, rupture de l'intima, compression), exceptionnelle.

EXAMEN COMPLÉMENTAIRE
Il se limite à la réalisation d'un cliché radiographique de face de l'épaule traumatisée.
Fig. 3 : luxation antéro-interne
a : cliché initial
b : post-réductionnel - notez l'impaction de la tête humérale (lésion de Hill-Sachs)

Incidence
Face de l'épaule à double obliquïté.
Buts
* Eliminer une lésion osseuse associée :
- fracture de la grosse tubérosité,

- fracture de l'extrémité supérieure de l'humérus,
- fracture du rebord glénoïdien inférieur (souvent mieux visible sur le cliché après réduction).
* Confirmer le diagnostic de luxation gléno-humérale antérieure.

Au terme de cet examen clinique et de la radiographie de face le diagnostic est affirmé, les éventuelles complications vasculo-nerveuses et lésions osseuses associées ont été signalées au patient. Il ne reste plus qu'à passer à l'étape tant redoutée par le patient et l'opérateur inexpérimenté. La présence d'une fracture associée ne contre-indique pas la réduction.

RÉDUCTION ORTHOPÉDIQUE

Préalable : examen vasculo-nerveux
radiographie de face

De nombreuses techniques ont été proposées depuis Hippocrate (Fig. 4) au IIIème siècle avant JC (traction dans l'axe, talon dans l'aisselle). Sans vouloir faire un catalogue des différentes manœuvres nous voudrions vous présenter celles que nous utilisons le plus souvent.

Fig. 4 : Procédé du Talon, d'après Oribase

La technique de choix en cabinet de station doit répondre à certains critères :
- simplicité de la manœuvre,
- réalisable par un opérateur seul,
- la moins traumatique possible,
- la moins douloureuse,
- et enfin rapide.

Quelle que soit la manœuvre employée, la réduction doit être douce. Le problème n'est pas tant la technique utilisée que la maîtrise et l'habitude dont en a le médecin.

Technique de Milch ou Berrehail
* Installation
Patient en decubitus dorsal sur la table de radio. Le membre supérieur est maintenu en légère traction et abduction. Il faut demander au patient de bien se décontracter et le convaincre que la réduction ne doit pas être douloureuse. Il ne s'agit pas d'un bras de fer entre le patient et l'opérateur.
* Manœuvre de réduction (Fig 5 et 6)
Une fois le patient mis en confiance l'opérateur amène progressivement et lentement le membre supérieur en élèvation. Quand le bras est à environ 150° de flexion, une traction douce vers le haut et le dehors est effectuée. Avec l'autre main l'opérateur peut appuyer sur la tête au niveau de l'aisselle. Il n'y a pas habituellement de ressaut. Puis le membre supérieur est ramené en rotation interne coude au corps avant-bras fléchi sur l'abdomen. La palpation confirme la réduction. L'opérateur peut se placer à côté du blessé ou à la tête de la table (Fig 6 bis).
* Commentaire
Le pourcentage de succès et d'environ 90 % pour la plupart des auteurs (1)(2)(3). Cette technique répond bien aux critères énoncés plus haut.

Fig. 5 et 6 : manœuvre de réduction selon la technique de Milch

Fig. 6 bis : variante

* Variantes
Depuis 1949 et la description initiale par Milch, certaines modifications ont été proposées. Certains auteurs proposent d'effectuer la même manœuvre sur le sujet assis. Le membre supérieur est porté de la même façon en élèvation puis une traction est exercée vers le haut et le dehors. Les résultats sont identiques. La limite à cette technique étant la taille des protagonistes.
Dans le même cadre on peut citer l'auto-réduction : il s'agit de demander au patient de mettre sa main derrière la tête dans la position dite du "prisonnier de guerre".

Technique d'Hippocrate
* Installation
Patient en decubitus dorsal.
* Manœuvre
Traction douce dans l'axe avec un contre-appui axillaire.

Technique dite "de la chaise"
* Installation
Le patient est assis de côté sur une chaise, le creux axillaire du membre luxé repose sur le dossier rembourré par un coussin ferme, le membre pendant derrière le dossier (4).
* Manœuvre de réduction
Le médecin applique une traction douce et prolongée vers le bas et en légère rotation externe.
* Commentaire
Westin (5) rapporte un pourcentage de succès de 97 % par cette technique. Dans notre expérience nous l'utilisons en deuxième ou troisième intention, du fait d'un délai de réduction plus long que par la technique de Milch.

Technique de Stimson
* Installation
Le patient est installé en décubitus ventral, le bras pendant à 90° de flexion en-dehors du plan de la table.
* Manœuvre de réduction
L'avant-bras fléchi à 90° est enserré entre les genoux de l'opérateur assis qui exerce alors une traction douce.
* Commentaire
Hovelius (6) propose une modification de cette technique en effectuant une manipulation de l'omoplate qui consiste à pousser la pointe de l'omoplate vers le dedans et à tourner sa partie supérieure vers le dehors.

Autres techniques
- Kocher : adduction et rétropulsion, rotation externe, antépulsion, rotation interne, technique douloureuse et traumatique,
- Traction-contretraction : nécessite 2 ou 3 aides,
- Manipulation de l'omoplate, avec un taux de succès allant de 80 à 96 % selon les auteurs (7)(8)(9),
- Rotation externe, avec un taux de succès de 80 % (10)(11)
- Citons enfin l'Ambi d'Hippocrate (Fig. 7), sorte de technique "de la chaise" améliorée.

Fig. 7 : l'Ambi d'Hippocrate

Insistons pour finir en répétant que plus que la technique employée, ce qui compte, c'est l'habitude dont en a l'opérateur. Binet et coll (4) ont montré que le pourcentage de réussite de la réduction par les médecins de station augmente avec le nombre d'années d'installation (80% pour les médecins installés depuis moins de deux ans à 95% pour ceux installés depuis plus de dix ans). Enfin aucune technique n'est fiable à 100%; il faut savoir utiliser plusieurs techniques et parfois ne pas insister et hospitaliser le patient qui bénéficiera alors d'une réduction sous anesthésie générale.

ANALGÉSIE, SÉDATION, DIAZANALGÉSIE
Le recours à un protocole d'analgésie, de sédation ou de diazanalgésie ne concerne qu'environ 10 % de nos patients. Il s'adresse aux patients hyperpusilanimes ou ayant un mauvais souvenir d'une tentative de réduction précédente.

Drogues utilisées (12) :
nalbuphine (Nubain®) midazolam (Hypnovel®)

présentation amp de 20 mg (2 ml) amp de 5 mg (1 ml et 5 ml)
amp de 2 mg (Versed®,en attente)

propriétés agoniste-antagoniste benzodiazépine

posologie 0,3 mg/kg IVL 15 à 45 µg/kg IVL
soit 1 amp pour un adulte de 70 kg soit 1 à 3 mg pour un adulte de 70 kg

délai d'action 2 à 3' 2'

durée d'action 3 à 6 h 1 à 2 h

contre-indications absence de matériel de réanimation absence de matériel de réanimation ventilatoire et circulatoire ventilatoire et circulatoire
enfant<18 mois myasthénie
traitement par IMAO allergie aux benzodiazépines
allergie connue

Selon le contexte on n'utilisera soit une analgésie avec la nalbuphine, soit une sédation avec le midazolam, soit une diazanalgésie en utilisant l'association nalbuphine-midazolam selon la technique de la titration. Dans tous les cas il faut poser une voie veineuse périphérique, monitorer la saturation en oxygène et la fréquence cardiaque, et, en cas de sédation, assurer une oxygénothérapie par inhalation. En outre, en cas de sédation le patient doit rester en surveillance au cabinet pendant au moins une heure, être accompagné pour son retour au domicile et nous donnons à l'accompagnant une fiche de surveillance.

BILAN POST-RÉDUCTIONNEL
Clinique
Vérifie l'absence de complication vasculo-nerveuse.
Radiographique
Réalisation de 3 incidences de face de l'épaule : rotation nulle, rotation externe, vue apicale oblique de Garth.
But : s'assurer de l'absence de lésion osseuse post-réductionnelle.

IMMOBILISATION ET KINÉSITHÉRAPIE
Il n'existe pas actuellement de consensus quant à l'utilité et la durée d'immobilisation après une première luxation. Hovelius (13)(14) a montré dans une étude prospective que l'immobilisation ne modifie pas le risque de récidive par rapport au traitement symptomatique de quelques jours. Certains auteurs préconisent une immobilisation de 3 semaines chez le patient de moins de 30 ans, d'une semaine au-delà (15). Gazielly (16) n'immobilise pas l'épaule au-delà d'une semaine. En ce qui nous concerne, et dans le cadre d'une première luxation sans lésion osseuse associée, nous immobilisons nos patients à l'aide d'un gilet orthopédique de type Berrehail (Fig. 8) pour 3 semaines.

Fig.8 : immobilisation par gilet orthopédique
Cette attitude est à adapter à l'âge du patient et aux circonstances de survenue. L'immobilisation peut être écourtée chez le sujet de plus de trente ans, qui a peu de risque de récidiver, mais plus

de risque de s'ankyloser. A l'opposé, chez le sujet jeune dont le risque de récidive est plus élevé, il faudra parfois envisager une intervention chirurgicale même en cas de première luxation.

En cas de récidive vraie (mouvement ou chute anodins) nous préconisons une immobilisation simple par écharpe jusqu'à l'indolence (2 à 10 jours) et demandons au patient de débuter un programme de remusculation dans l'attente d'une intervention de stabilisation.
Dans tous les cas la prise en charge kinésithérapique doit être immédiate dans le but d'éviter l'amyotrophie et l'ankylose, complications classiques de l'immobilisation non surveillée.

CONCLUSION

Le diagnostic de luxation gléno-humérale antérieure est porté dès l'inspection du patient. L'examen clinique initial pose le diagnostic et vérifie l'absence de complication vasculo-nerveuse. Il est complété par une radiographie de l'épaule de face.
La manœuvre de réduction la plus souvent employée par les médecins de station est celle décrite par Milch. Le recours à l'analgésie-sédation est rare du fait de l'habituelle indolence de cette méthode de réduction.
Après la réduction il convient de vérifier l'absence de complication vasculo-nerveuse. Le bilan d'imagerie comporte alors 2 incidences de face et une vue apicale oblique.
L'immobilisation par un gilet orthopédique est prescrite pour une durée de 3 semaines en cas de première luxation. La rééducation doit être débutée immédiatement.

RÉFÉRENCES

(1) Johnson G., Hulse W., McGowan A. The Milch technique for reduction of anterior shoulder dislocations in an accident and emergency derpartment. *Arch Emerg Med*, 1992, 9(1) : 40-43.
(2) Beattie TF., Steedman DJ., McGowan A., Robertson CE. A comparison of the Milch and Kocher techniques for acute anterior dislocation of the shoulder. *Injury*, 1986, 17(5) : 349-352.
(3) Russell JA., Holmes EM., Keller DJ., Vargas JH. Reduction of acute anterior shoulder dislocations using the Milch technique : a study of ski injuries. *Journal of trauma*, 1981, 21(9) : 802-804.
(4) Binet MH., Berrehail M., Montillet B. Etude de 1338 luxations de l'épaule en traumatologie du ski. *J Traumatol Sport*, 1984,I : 105-109.
(5) Westin CD., Gill EA., Noyes ME. Anterior shoulder dislocation. A simple and rapid method for reduction. *Am J Sports Med*, 1995, 23 : 369-371.
(6) Hovelius L. Traumatismes récents de l'épaule. Cahiers d'enseignement de la SOFCOT, n° 56, 1996, Expansion Scientifique Française édit. : 228-231.
(7) Goh SH., Low BY. The scapular manipulation method for reducing anterior shoulder dislocations. *Ann Acad Med Singapor*, 1996, 25(1), 134-138.
(8) Kothari RU., Dronen SC. Prospective evaluation of the scapular manipulation technique in reducing anterior shoulder dislocations. *Ann Emerg Med*, 1992, 21(11) : 1349-1352.
(9) McNamara RM. Reduction of anterior shoulder dislocations by scapular manipulation. *Ann Emerg Med*, 1993, 22(7) : 1140-1144.
(10) Danzl DF., Vicario SG., Gleis GL., Yates JR., Parks DL. Closed reduction of anterior subcoracoid shoulder dislocation. Evaluation of an external rotation method. *Orthopaedic Review*, 1986, 15(5) : 311-315.
(11) Mirick MJ., Clinton JE., Ruiz E. External rotation method of shoulder dislocation reduction. *JACEP*, 1979, 8 (12) : 528-531.
(12) Hertgen P., Fuilla C. Analgésie, sédation et anesthésie préhospitalières, 1998, Arnette édit. : 59-73.
(13) Hovelius L. Incidence of shoulder dislocation in Sweden. *Clin Orthop*, 1982, 166 : 127-131.
(14) Hovelius L., Eriksson K., Freden H., Hagberg G., Hussenius A., Lind B., Thorling J., Weckstrom J. Recurrences after initial dislocation of the shoulder. Results of a prospective study of treatment. *J Bone Joint Surg*, 1983, 65(3) : 343-349.
(15) Kiviluoto O., Pasila M., Jaroma H., Sundholm A. *Acta Orthopaedica Scandinavica*, 1980, 51(6) : 915-919.
(16) Gazielly DF. L'épaule au quotidien, 1999, Sauramps médical édit. : 103-104.

COUTS COMPARATIFS

Afin de préparer une réunion avec les médecins-conseils de la CRAM, Médecins de Montagne a souhaité comparer les coûts de prise en charge de certaines pathologies en fonction de la structure d'accueil.
Voici les chiffres obtenus en ce qui concerne la prise en charge de la luxation d'épaule :
coût moyen cabinet de station = 440,10 francs
coût clinique = 1691,15 francs
coût hôpital = 595 à 1008 points ISA soit 7205 à 12607 francs.